

**ANJIOGRAFİK GÖRÜNTÜLERDE A. CORONARIA SINISTRA'NIN
DALLARI ARASINDAKİ AÇININ İNCELENMESİ ***
**The Examination of Angle Between Left Coronary Artery Branches
in Angiography Images**

Niyazi ACER¹, Tamer Kırat², Sevgin SAMANCIO LU³

Özet : Koroner arterlerdeki anatomik varyasyonlar bir çok patolojik, cerrahi, anatomik ve anjiyografik çalışmalarda tanımlanmıştır. Koroner arter varyasyonu varlığında anjiyografinin doğru değerlendirilmesi, operasyonda damarın tanınması ve girişim açısından önem taşımaktadır. Bununla birlikte sol koroner arter dalları arasında oluşan açılarda ve dominantlık arasında bir ilişki olup olmadığı bilinmemektedir. Bu çalışmada Muğla Özel Yücelen Hastanesine başvuran 101 kişinin (58 erkek, 43 kadın) koroner anjiyografisindeki a. coronaria sinistra görüntüleri incelenmiştir. Her vakada r. circumflexus ve r. interventricularis anterior'un sol koronerden ayrılma açıları ölçülmüştür. İncelenen tüm olgularda a. coronaria sinistra mevcuttur ve sol aortik sinüsten çıkmaktadır. Yine tüm olgularda r. interventricularis anterior mevcuttur ve r. circumflexus ile aralarındaki açı erkeklerde 32,87° ile 146,90° (ortalama 59,83°±19,74°), kadınlarda 32,05° ile 125,25° (ortalama 75,49° ±25,44°) olarak tespit edildi. Bu açı için cinsiyetler arası fark istatistiksel olarak anlamlı idi ($p<0,05$). R. interventricularis anterior ve r. circumflexus arasındaki açı dominantlığına göre incelendiğinde sağ dominantlıkta 32,21° ile 146,9° arasında (ortalama 68,30° ±24,56°), sol dominantlıkta ise 49,20° ile 130,43° arasında (ortalama 72,73°±23,44°) değişmekteydi ve dominantlığına göre istatistiksel olarak anlamlı fark yoktu ($p>0,05$). Bu çalışmada sol koroner arter dalları arasındaki açı anjiyografik olarak ölçülerek cinsiyet ve dominantlıklar arası farklılıklar değerlendirildiğinde sol koroner arter dalları arasında bulunan açının anjiyografik görüntülenmesinin önemli olabileceği düşünüldü.

Anahtar kelimeler: a. coronaria sinistra, koroner anjiyografi, koroner dominantlık, cinsiyet

Summary: Variations in the coronary artery anatomy have been described in a number of pathologic, surgical, anatomical and angiographic studies. In case of coronary artery anatomic course variation, analyzing the coronary artery angiographic findings properly is important for definition of the vessel perforatorily and intervention to the vessel. However, there is not enough knowledge about the presence or absence of a relationship between coronary artery and angle of left coronary artery branches. In this study, left coronary artery images were examined by use of angiography on 101 subject (58 men, 43 women) at Muğla Özel Yücelen Hospital. In each case, angles of the left coronary artery branches and termination of the circumflex artery (Cx) and left anterior descending artery (LAD) were carefully measured. The left coronary artery, present in all cases, originated from the left aortic sinus. In all cases, its LAD artery was present, between LAD and CX angles ranging from 32.87° to 146.90° (mean of 59.83°±19.74°), in males; from 32.05° to 125.25° (mean of 75.49°±25.44°) in females, respectively. There was a statistically significant difference between the genders ($P<0.05$). There was not any statistically significant difference between the dominance ($P>0.05$), between LAD and CX angles ranging from 32.21 to 146.9° (mean of 68.30° ±24.56°), in right dominance; from 49.20° to 130.43° (mean of 72.73°±23.44°) in left dominance, respectively. When we measured angiographic angles of the LAD and Cx branches of the left coronary artery and compared gender differences, and dominance differences, it can be necessary to consider the angles of left coronary artery branches in angiographic evaluations.

Key words: Left coronary artery, coronary angiography, coronary dominance, sex

¹ Yrd. Doç. Dr. Muğla Ün., Muğla Sağlık YO, Muğla

² Uz. Dr. Özel Yücelen Hastanesi, Muğla

³ Doktora öğrencisi, Ege Ün., Sağlık YO, İzmir

Geliş Tarihi : 13.11.2008 Kabul Tarihi : 24.07.2009

***Bu çalışma 5-9 Eylül 2007 tarihleri arasında Antalya'da düzenlenen 9.Ulusal İç Hastalıkları Hemireli Kongresi'nde poster olarak sunulmuştur.**

Günümüzde invaziv görüntüleme tekniklerin gelişmesine paralel olarak koroner arter anatomisi ile ilgili bilgilerimizde artmıştır. Koroner arterlerdeki anatomik varyasyonların bilinmesinin kalp ameliyatlarının planlanmasında ve gelişecek komplikasyonların önlenmesinde önemli olabileceği bildirilmektedir (1, 2).

Koroner arterler aorta'nın ilk verdiği dallar olup çoğunlukla sağ ve sol sinus aortae'den çıkarlar. Her bir koroner arter aortadan yaklaşık 90 derecelik açı ile ayrılmaktadır (3, 4). A. coronaria sinistra sol aortik sinus'dan tek bir delik olarak çıkar. Uzunluğu genellikle kenar olmakla beraber birkaç milimetreden fazla olabilir. Normalde r. interventricularis anterior ve r. circumflexus olarak ana iki dala ayrılır (4).

Kalbin sternokostal yüzünün kanlanması a. coronaria sinistra tarafından, diaframatik yüzünün kanlanması ise r. circumflexus ya da a. coronaria dextra tarafından sağlanmaktadır. Koroner arterlerin dominantlığı, sol ventrikülün diaframatik yüzü ile interventriküler septumun arka diaframatik yüzünü beslemelerine göre belirlenir (5, 6). Literatürde koroner arterlerin dominantlığını inceleyen çok sayıda araştırmaya bulunmaktadır. Bu araştırmalarda insanlarda %85-90 oranında sağ koroner arterin, %10-15 oranında ise sol koroner arterin dominant olduğu bildirilmektedir (7-10).

Bu çalışmada amacımız a. coronaria sinistra dallarından olan r. interventricularis anterior ile r. circumflexus arasında oluşan açıyı dominantlık ve cinsiyete göre inceleyerek normal değerleri elde etmek ve aralarında istatistiksel açıdan anlamlı bir fark olup olmadığını belirlemektir.

GEREÇ VE YÖNTEM

Çalışma Muğla Yücelen Hastanesine Ocak 2005-Haziran 2005 tarihleri arasında gelen 20-84 yaş arası toplam 101 (58 erkek, 43 kadın) kişi üzerinde yapıldı. Konjestif kalp yetersizliği, kalp kapak hastalıkları, sol ventrikül hipertrofisi, kontrol edilmemiş hipertansiyon, diyabetes mellitus, atriyal

fibrilasyon ve diğer ileti bozukluğu olanlar ile antiaritmik ilaç kullananlar ve miyokard infarktüsü (MI) geçirenler çalışmaya dahil edilmedi. Herhangi bir pozisyonda, koroner arterlerde önemli darlık olmayan hastalar çalışmaya alındı.

Koroner anjiyografi için standart seldinger yöntemi uygulandı. Koroner anjiyografiler aynı hekim tarafından değerlendirildi. Görüntüler right anterior oblique (RAO) caudal pozisyonunda çekilerek elde edildi. Çalışmaya katılanların onamları alınarak ve çalışmaya etik kurallara uygun olarak yürütüldü. Öncelikle çalışmaya için Muğla Üniversitesi ve Muğla Yücelen Hastanesine resmi başvuru ile gerekli izinler alındı.

Koroner arterler en net antero-posterior görünüm ile görülmekteydi ve bu projeksiyon ile sol koroner arter dalları arasında açı ölçüldü. Dominantlık üç tipte değerlendirildi.

1. Tip 1: sağ dominantlık

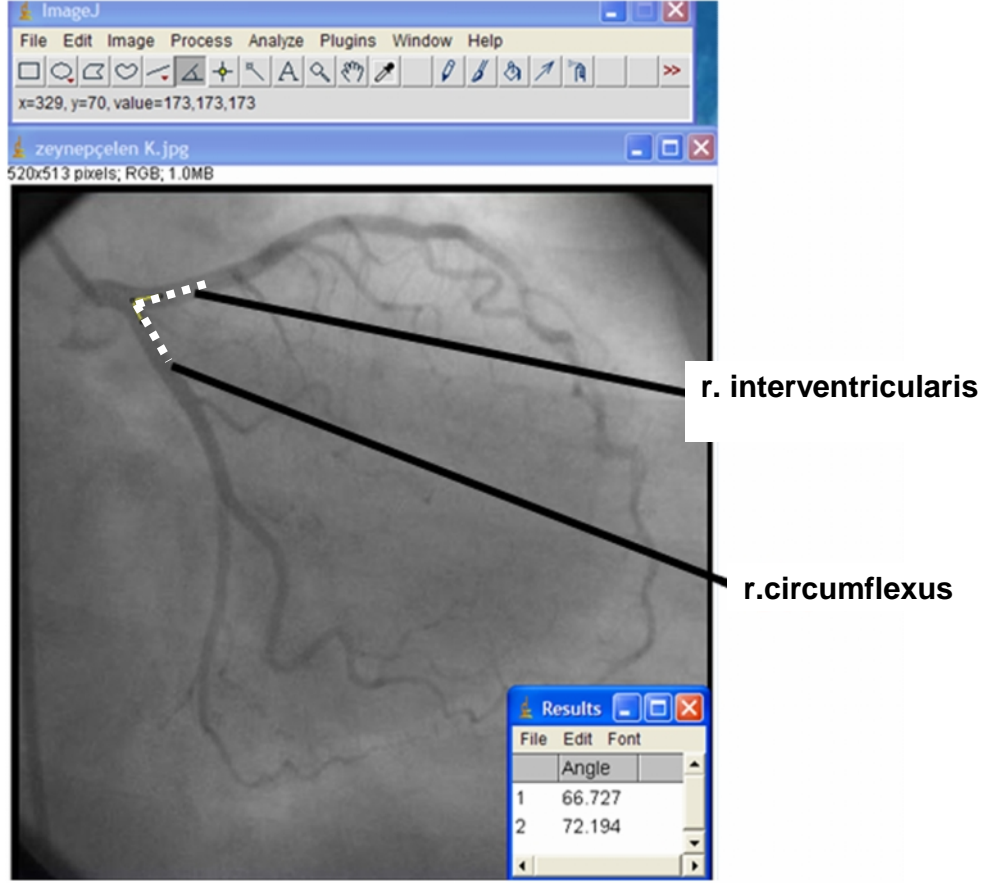
2. Tip 2: sol dominantlık

3. Tip 3: dengeli dominantlık

Anjiyografik görüntüler Philips Inturis Suite lite programı yardımıyla açıldı, Power Pointte hazırlanıp, JPEG formatında kayıt edildi. JPEG görüntüleri ImageJ (<http://rsb.info.nih.gov/ij>) programı ile açılarak a. coronaria sinistra dalları arasındaki açı belirlendi. Bunun için a. circumflexus ve r. interventricularis anterior'un sol koroner arterden ayrılma açıları ölçüldü (ekil 1).

Açı ölçümü dışında anjiyografik görüntüler üzerinde r. interventricularis anterior'un kalbin apeksine doğru ilerlemesi ve bu bölgeyi beslemesi ile r. circumflexus'un kısa ve uzun tip sıklığı ayrıca değerlendirildi (8,9).

İstatistiksel değerlendirilmede çalışmada elde edilen veriler ortalama ± standart sapma olarak ifade edildi. Gruplar arası karşılaştırma student t testi ile yapıldı, p<0.05 istatistiksel olarak anlamlı kabul edildi.



ekil 1. R. interventricularis anterior ile r. circumflexus arasındaki açının ImageJ programı ile ölçülmesi

BULGULAR

Tablo I'de r. interventricularis ile r. circumflexus arasındaki açı de erlerinin cinsiyet ve koroner arter dominantlığına göre kararlaştırılması görülmektedir. İnceleme sonucu hem tip I (sağ koroner arter dominantlığı) hem tip II (sol koroner arter dominantlığı) tespit edilirken tip III (dengeli) olgusuna rastlanmadı. Sağ koroner arter dominantlığı daha sık olup 89 (%88.1) olguda tespit edildi. Sol koroner arter dominantlığı ise 12 (%11.9) olguda tespit edildi. A. coronaria sinistra tüm olgularda mevcut olup ve sol aortik sinusdan çıkmaktaydı. Yine tüm olgularda r.interventricularis anterior mevcuttu ve r. circumflexus ile aralarındaki açı erkeklerde

32.87° ile 146.90° arasında (ortalama 59.83±19.74°), kadınlarda 32.05° ile 125.25° arasında (ortalama 75.49±25.44°) tespit edildi. Bu açı için cinsiyetler arasındaki fark istatistiksel olarak anlamlı idi (p<0.05). R. interventricularis anterior ve r. circumflexus arasındaki açı dominantlığına göre incelendiğinde sağ koroner arter dominantlığında 32.21° ile 146.9° arasında (ortalama 68.3±24.56°), sol koroner arter dominantlığında ise 49.20° ile 130.43° arasında (ortalama 72.73±23.44°) de imekteydi ve aradaki fark dominantlığına göre istatistiksel olarak anlamlı değildi (p>0.05).

Tablo I. R. interventricularis anterior ile r. circumflexus arasındaki açının cinsiyet ve koroner arter dominantlığına göre karşılaştırılması

	Erkek Art.Ort±SS (n=43)	Kadın Art.Ort±SS (n=58)	t	p
R.interventricularis anterior ile R.circumflexus açısı	59.83±19.74	75.49±25.44	-3.35	0.010
	Sa dominantlık Art.Ort±SS (n=89)	Sol dominantlık Art.Ort±SS (n=12)		
R.interventricularis anterior ile R.circumflexus açısı	68.3±24.56	72.73±23.44	0.589	0.557

R. interventricularis anterior sol koroner arter dominantlığında %50 olguda apeksi dolanırken sağ koroner arter dominantlığında ise %33.7 olguda dolanmaktaydı. 47 olguda (%46.5) sol ventrikül apeksi r. interventricularis anterior ile r. interventricularis posterior olmak üzere iki arter tarafından beslenmekteydi. 18 olguda (%17.8) apeksin tamamı r. interventricularis posterior tarafından beslenmekteydi. R. circumflexus %71.2 kısa tip, %28.7 uzun tipte bulundu.

TARTI MA

Literatürde farklı çalışmalarda koroner arter dominantlığına ilişkin farklı bulgular bildirilmektedir (7, 8, 10-15). Örneğin Schlesinger (10) sağ koroner arter dominantlığını %48, sol koroner arter dominantlığını %18 ve dengeli dominantlığı ise %34 oranında bildirmiştir. Konu ile ilgili diğer çalışmalar incelendiğinde sağ koroner arter dominantlığının %60 ila 80 arasında değiştiği ve sık görüldüğü bildirilmektedir (10-15). Çalışmamızda da bu bilgi ile paralel olarak sağ koroner arter dominantlığı daha sık olup 89 (%88.1) olguda tespit edildi. Sol koroner arter dominantlığı ise 12 (%11.9) olguda tespit edildi. Dengeli dominantlık ise görülmedi. Literatürde de dengeli dominantlığın görülmediğini bildiren çalışmalar bulunmaktadır (12). Sonuçlarımıza göre sağ koroner arter dominantlığının diğer çalışmalara göre yüksek bir oranda bulunduğunu görülmektedir.

Koizumi ve arkadaşları (16) tüm kalbin a. coronaria sinistra tarafından beslendiği ve a. coronaria dextra'nın bulunmadığı bir olgu bildirmiştir.

Baroldi ve Scmazzone (8) çalışmalarında %63.8 olguda r. interventricularis'in sol ventrikül apeksinde posterior interventriküler oluğa ulaştığını, %36.2 olguda apekse ulaştığını bildirmiştir. Perlmutter ve arkadaşları (17) r. interventricularis posterior'un %77.7 olguda diafragmatik yüze ulaştığını, %12.1 olguda apeksin r. interventricularis posterior ve r. interventricularis anterior olmak üzere iki damar tarafından, %10.2 olguda ise r. interventricularis posterior tarafından beslendiğini bildirmiştir.

Çalışmalarda, r. circumflexus'un uzun tipinin rastlanma oranı için %10-%49 arasında değişen değerler bildirilmektedir. R. circumflexus'un kısa tipinin gözlenme oranı ise %34-%88 arasında değişen oranlar bildirilmektedir (8,9). Sunulan bu çalışmada ise r. circumflexus'u %71.2 olguda kısa tip, %28.7 olguda ise uzun tipte olarak belirlendi.

Çalışma sonucunda r. interventricularis anterior ile r. circumflexus aralarındaki açı erkeklerde ortalama $59.83^{\circ} \pm 19.74^{\circ}$, kadınlarda ortalama $75.49^{\circ} \pm 25.44^{\circ}$ olarak tespit edildi. Koroner arter dominantlığına göre incelendiğinde sağ koroner arter dominantlığında ortalama $68.30^{\circ} \pm 24.56^{\circ}$, sol koroner arter dominantlığında ise ortalama $72.73^{\circ} \pm 23.44^{\circ}$ olarak tespit edildi. Buna göre bu açının cinsiyete göre istatistiksel olarak anlamlı

fark gösterirken koroner arter dominantlığına göre anlamlı bir fark göstermediği bulundu. Konu ile ilgili literatür verisi olmadığından dolayı bulgularımız karşılaştırmalı olarak değerlendirildi.

Koroner anjiyografide koroner arter dominantlığına göre değerlendirilmesinin görsel olarak yapılması nedeniyle literatürde nicel değerlendirme yapan bir araştırma bulunmamaktadır. Koroner arter dominantlığına göre r. interventricularis anterior ile r. circumflexus arasındaki açıyı ölçerek fark olup olmadığının incelendiği bu çalışmada sol koroner arter dalları arasında bulunan açının anjiyografik görüntülenmesinin önemli olabileceği düşünüldü.

KAYNAKLAR

1. McConnell MV, Ganz P, Selwyn AP, et al. Identification of anomalous coronary arteries and their anatomic course by magnetic resonance coronary angiography. *Circulation*, 1995; 92: 3158-3162.
2. Ropers D, Moshage W, Daniel WG, et al. Visualization of coronary artery anomalies and their anatomic course by contrast-enhanced electron beam tomography and three-dimensional reconstruction. *Am J Cardiol* 2001; 87: 193-197.
3. Zamir M, Sinclair P. Roots and calibers of the human coronary arteries. *Am J Anat* 1988;183: 226-234.
4. Williams PL, Warwick R, Dyson M, Bannister LH. *Gray's Anatomy*. Churchill Livingstone, London. 1989; pp 1347-1375
5. Schlesinger MJ. Relation of anatomic pattern to pathologic conditions of the coronary arteries. *Arch Path*, 1940;30:403-415.
6. Vilallonga JR. Anatomical Variations of the Coronary Arteries: The Most Frequent Variations, *Eur J Anat* 2003;1:29-41.
7. Özcan N: *Koroner Kalp Hastalıkları; birinci baskı*, Ankara.1997; ss.4-8.
8. Baroldi G, Scmazzone G. *Coronary circulation in the normal and pathologic heart*. Armed Forces Institute of Pathology; Washington D.C. 1965; pp 1-37.
9. Baptista CAC, Didio LJA., Teofilovski-Parafid G. Variation in Length and Termination of the Ramus Circumflexus of the Human Left Coronary Artery, *Anatomischer Anzeiger* 1990; 4 :247-253
10. Schlesinger MJ. Relation of anatomic pattern to pathologic conditions of the coronary arteries. *Arch Path*, 1940;30: 403-415.
11. Pitt B, Zoll PM, Blumgart HL, Freeman DG. Location of coronary arterial occlusions and their relation to the arterial pattern. *Circulation*, 1963; 28: 35-41.
12. Blunk, JN, DiDio LJA. Types of coronary circulation in human hearts. *Ohio State Med J* 1971;67:596-607.
13. Crawford T. *Pathology of ischaemic heart disease*. Butterworth, London-Boston, 1977; pp 1-12 and 117-122.
14. Didio LJA, Wakefield TW. Coronary arterial predominance or balance on the surface of the human cardiac ventricles. *Anat Anz*, 1975; 137: 147-158.
15. Ortale JR, Keirella LCB. The Posterior Ventricular Branches of the Coronary Arteries in the Human Heart, *Arquivos Brasileiros de Cardiologia* 2004;82: 467-472.
16. Koizumi, M, Kawai, K, Honma, S, Kodama, K. Anatomical study of a left single coronary artery with special reference to the various distribution patterns of bilateral coronary arteries. *Ann Anat*. 2000; 182: 549-57.
17. Perlmutter LM, Jay ME. Variation in Blood Supply of the Left Ventricular Apex, *Investigative Radiology* 1983; 2 :138-140.