

## SİGARA DUMANININ UTERUSA ETKİLERİ: HİSTOPATOLOJİK BİR ÇALIŞMA\*

### Influences of Cigarette Smoke on Uterus: A Histopathological Study

Zülal EKİNCİOĞLU<sup>1</sup>, Gülcan DEMİR<sup>1</sup>, Dilek GÜNEŞ DAĞ<sup>2</sup>,  
Hıdır PEKMEZ<sup>3</sup>, Niyazi ACER<sup>4</sup>, M.Reşat ÖZERCAN<sup>5</sup>

**Özet :** Bu çalışmada, sigara dumanına maruz bırakılan sıçanların uteruslarında meydana gelen histopatolojik değişikliklerin araştırılması amaçlandı. Bu amaçla, 14 adet Wistar-albino cinsi dişi sıçan iki eşit gruba ayrıldı. Grup I'deki hayvanlar kontrol olarak kullanıldı. Grup II'deki sıçanlar ise sigara dumanına maruz bırakıldı. 45 günlük deney süresi sonunda tüm sıçanlar dekapitasyonla öldürülerek uterusları çıkarıldı. Uterus doku örnekleri rutin histolojik işlemlerden geçirilerek ışık mikroskopunda incelendi. Kontrol sıçanlardan elde edilen uterus kesitleri normal yapısal görünüm özellikleri sergiledi. Sigara dumanına maruz bırakılan sıçanların uterus kesitlerinin ışık mikroskobu ile yapılan incelemesinde, duman inhalasyonunun uterus doku hasarına yol açtığı, endometriyum yüzey ve bez epitel hücrelerinin boylarında azalmaya neden olduğu belirlendi. Ayrıca, hücre çekirdekleri belirgin ölçüde küçülmüş ve yassılaştırmış görünümündeydi. Elde edilen bulgular ışığında, sigara dumanı inhalasyonunun sıçanların uteruslarında histopatolojik düzeyde hasara neden olduğu sonucuna varıldı.

**Anahtar kelimeler:** Uterus, sigara, ışık mikroskobu

**Summary :** In this study, it was aimed to investigate the histopathological changes in the uteri of rats exposed to cigarette smoke. For this purpose, 14 female Wistar-albino rats were divided into two equal groups. Animals in group I were used as control. Rats in Group II were exposed to cigarette smoke. At the end of 45 days experimental period, all rats were killed by decapitation and their uteri were removed. Following routine histological procedures, uterus tissue specimens were examined under a light microscope. The uterus sections of control rats showed normal structural integrity. Light microscopic examination of uterus specimens from animals exposed to cigarette smoke revealed that smoke inhalation caused tissue damage in the uteri. It was observed decreases in height of surface and glandular epithelial cells of rat endometrium. Additionally, the cell nuclei appeared markedly small and flat. In view of our findings herein, we concluded that cigarette smoke inhalation causes histopathologically damage in uterine tissue of rats.

**Key words:** Uterus, cigarette, light microscope

<sup>1</sup> Öğrenci. Fırat Ün.Elazığ Sağlık YO, Hemşirelik Böl, Elazığ

<sup>2</sup> Öğr.Gör.Fırat Ün.Elazığ Sağlık YO, Elazığ

<sup>3</sup> Yrd.Doç.Dr.Fırat Ün.Elazığ Sağlık YO, Elazığ

<sup>4</sup> Yrd.Doç.Dr.Muğla Ün. Sağlık YO, Muğla

<sup>5</sup> Prof.Dr.Fırat Ün.Tıp Fak, Patoloji AD, Elazığ

Geliş Tarihi : 26.03.2008      Kabul Tarihi : 15.07.2008

\*Bu çalışma, 26-29 Haziran 2007 tarihleri arasında İstanbul'da düzenlenen 6.Ulusal Hemşirelik Öğrencileri Kongresinde poster olarak sunulmuştur.

yum, kurşun ve civa gibi bir çok kimyasal bileşiğe maruz kalırlar (4, 5). Sigaranın toksik bileşenlerinden olan nikotin; kardiyovasküler, üriner, genital ve endokrin sistem, solunum, sindirim, santral ve periferik sinir sistemi üzerine bir çok etkileri olan toksik bir alkaloid olarak bilinir (6-11).

Sigara içilmesinin oluşturduğu toksik etkilere bağlı olarak akciğerlerde terminal bronşiol duvarında ve alveoller arası bağ dokuda yangısal hücre infiltrasyonunun meydana geldiği gösterilmiştir (12, 13). Sigara dumanı maruziyetine bağlı olarak testislerde Leydig hücre sayısında azalmanın olduğu ve testosteron sentezinin azaldığı tespit edilmiştir. Yine yapılan deneysel çalışmalarda sigara maruziyetinin spermatogenezis ve sperm olgunlaşması üzerine olumsuz etkilerinin olduğu ifade edilmiştir (10, 14). Tütün bileşikleri; karaciğerde metabolize olduktan sonra böbrekler yoluyla dışarıya atıldığından, karaciğer ve böbrek hastalıklarının gelişimini, görülme sıklığını ve ilerlemesini etkilemektedir (9, 15-17). Sıçanlar üzerinde yapılan çalışmalarda, sigaranın karaciğer dokusunda nekroza yol açtığı gösterilmiştir (18). Ayrıca, sigaranın renal kan akımını azalttığı, nefrotoksisteye neden olduğu tespit edilmiştir (9, 17).

Sigaranın kadın genital sistem histolojik yapısı ve fonksiyonları üzerinde de olumsuz etkileri bulunmaktadır. Yapılan deneysel çalışmalarda sigara dumanı maruziyetinin, spontan abortus ve premature eylemlerde artışa neden olduğu, düşük doğum ağırlığına yol açtığı ifade edilmiştir (19).

Bu çalışmada, sigara dumanına maruz bırakılan sıçanların uterusunda histopatolojik değişikliklerin oluşup oluşmadığının ışık mikroskobu ile araştırılması amaçlanmıştır.

## **GEREÇ VE YÖNTEM**

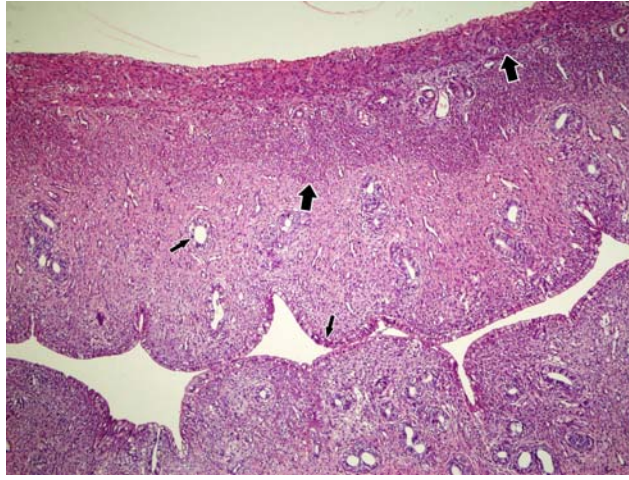
Araştırma, Fırat Üniversitesi Deneysel Araştırmalar merkezi (FÜDAM)'da gerçekleştirildi. Çalışmada 180-200 gr ağırlığında toplam 14 adet Wistar-albino cinsi dişi sıçan kullanıldı. Hayvanlar iki gruba ayrıldı. Grup I (n=7): temiz hava soluyan kontrol sıçanlar, grup II (n=7): sigara dumanı soluyan sıçanlar olarak belirlendi. Sıçanlara sigara dumanı solutmak için 100x50x20 cm boyutlarında ve kenarları silikon ile izole edilen cam kabin kullanıldı. Sigara dumanının cam kabin içerisine doğru verilmesi için akvaryum motoru kullanıldı. Bir ucu akvaryum motoruna monte edilen plastik bir borunun diğer ucuna sigara yerleştirilip, kabin içine konuldu. Çalışma, her uygulamada iki sigara ile saat 08.00, 11.00, 14.00 ve 17.00 de olacak şekilde günde dört periyot ve sıçanlar her periyotta 30 dakika sigara dumanına maruz bırakılarak yapıldı. Araştırmada filtresiz sigara (Birinci-Tekel) kullanıldı. Sıçanlar 4x30 dakikalık sigara dumanı solutma dönemleri dışında kontrol grubu sıçanlarla aynı koşullarda bulunduruldu. Vajinal simir ile düzenli siklus gösterdiği tespit edilen sıçanlar çalışmaya dahil edildi. Proöstrus evresindeki sıçanlar 45 günlük uygulama süresi sonunda dekapitasyon yöntemiyle öldürüldü. Hayvanlardan alınan uterus doku örnekleri %10'luk formaldehit ile fikse edildi. Uterus doku örnekleri rutin histolojik işlemlerden geçirilerek parafine gömüldü. Parafin bloklardan 5 mikron kalınlığında kesitler alınarak Hematoksilen-eosin ile boyandı ve preparatlar Olympus Bx50 araştırma mikroskobunda incelenip fotoğraflandı.

Epitel hücre yüksekliği, nükleus genişliği ve yüksekliği için yapılan ölçümler sonucu elde edilen veriler, iki grup arasında fark olup olmadığının belirlenmesi için Mann-Whitney U testi ile değerlendirildi. İstatistiksel analizler SPSS 11.0 paket programı aracılığıyla gerçekleştirildi. Sayısal değerler ortalama±standart sapma (minimum-maksimum) şeklinde tabloya geçirildi. Anlamlılık seviyesi olarak p<0.05 değeri seçildi.

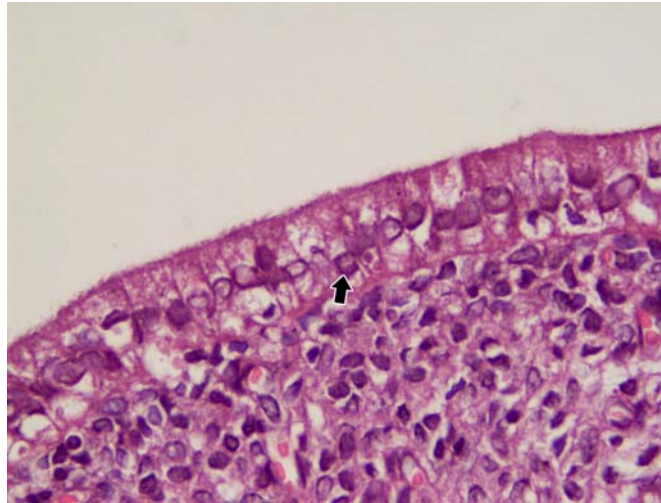
## BULGULAR

Işık mikroskobu ile yapılan incelemelerde kontrol grubu sıçanların uterus dokusu perimetriyum, miyometriyum ve endometriyum tabakaları histolojik olarak normal görünümdeydi (Şekil 1, 2).

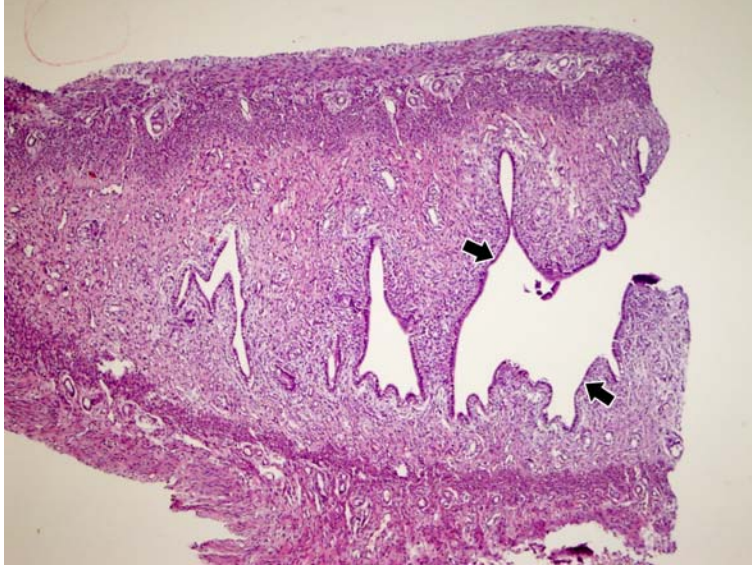
45 gün süresince günde 4 kez 30 ar dakika sigara dumanına maruz bırakılan sıçanların uterus dokuları incelendiğinde, endometriyum yüzey ve bez epitel hücrelerinin boylarında anlamlı bir azalma, epitel tabakasında ayrılma meydana geldiği gözlemlendi (Şekil 3, 4, Tablo I). Ayrıca, hücre çekirdekleri belirgin ölçüde küçülmüş ve yassılaştırmış görümlü olarak tespit edildi (Şekil 5, Tablo I).



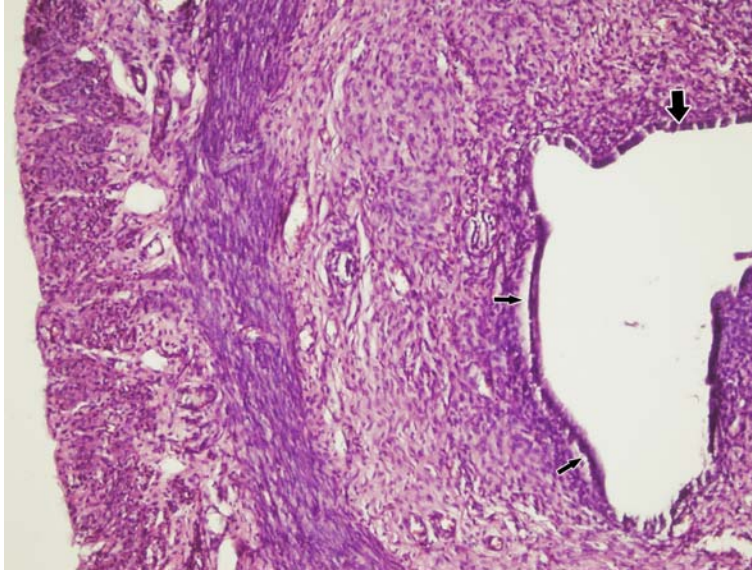
Şekil 1. Kontrol grubu sıçanlardan birinin uterus preparatında uterus tabakaları (kalın okla gösterilen), endometriyum yüzey ve bez epitel hücrelerinin (ince okla gösterilen) ışık mikroskobunda görünümü. H.E. X10.



Şekil 2. Kontrol grubu sıçanlardan birinin uterus dokusunun ışık mikroskobunda görünümü. Epitel hücrelerinin çekirdekleri okla işaretlenmiştir. H.E. X100.



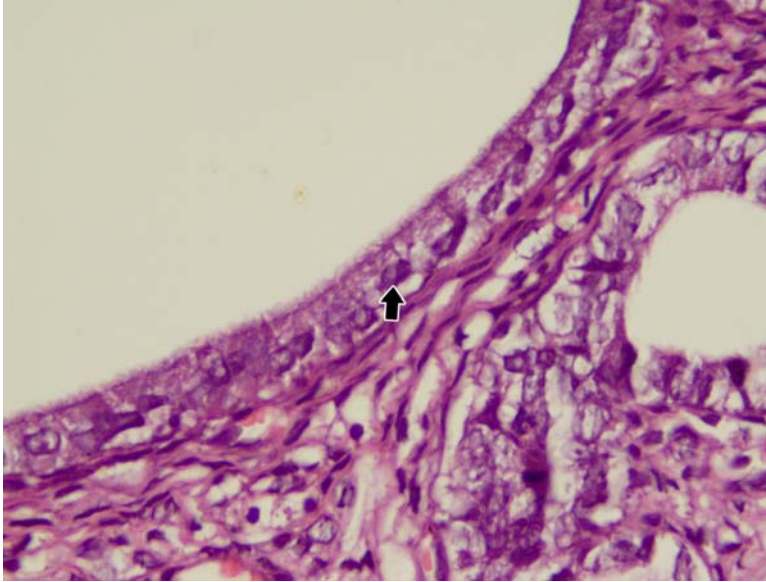
**Şekil 3.** Sigara dumanı soluyan sıçanlardan birinin uterus preparatında endometriyum yüzey ve bez epitel hücre boylarındaki azalmanın ışık mikroskopunda görünümü (okla gösterilen). H.E. X10.



**Şekil 4.** Sigara dumanına maruz kalan sıçanlardan birinin uterus preparatında endometriyum yüzey ve bez epitel hücre boylarındaki azalmanın (kalın okla gösterilen) ve epitel tabakasındaki ayrılmanın (ince okla gösterilen) ışık mikroskopunda görünümü. H.E. X10.

**Tablo I.** Kontrol grubu ve sigara dumanına maruz bırakılan sıçanların uterus endometriyum tabakasının epitel hücre yüksekliđi, nükleus geniřliđi ve yüksekliđinin karşılaştırılması

Parametreler	Kontrol Grubu (min-max) (n=7)	Sigara Dumanı Soluyan Grup (min-max) (n=7)	P
Epitel hücre yüksekliđi (µm)	22.52 ± 2.16 (17.00-27.00)	15.16 ± 1.77 (10.00-22.00)	p<0.01
Nükleus geniřliđi (µm)	6.40 ± 0.71 (4.00-8.00)	5.53 ± 0.82 (3.00-8.00)	p<0.05
Nükleus yüksekliđi (µm)	6.70 ± 0.59 (4.00-9.00)	5.16 ± 0.66 (3.00-8.00)	p<0.05



**Şekil 5.** Sigara dumanı soluyan sıçanlardan birinin uterus preparatında hücre çekirdeklerindeki belirgin küçülme ve yassılařmanın (okla gösterilmiřtir) ışık mikroskopunda görünümü. H.E. X100.

## TARTIřMA

Sigara içilmesinin akciđer, larinks, ađız bořluđu, farinks, özofagus, pankreas, böbrek, mesane, testis ve meme kanserine neden olduđu yapılan çalıřmalarla bildirilmiřtir (6-17). Sigaranın kadın genital sistem üzerinde de olumsuz etkileri bulunmaktadır. Yapılan deneysel çalıřmalarda sigaranın, tubal fonksiyon, oosit geliřimi ve embriyo transferi üzerinde olumsuz etkilerinin olduđu gösterilmiřtir (20, 21). Sigara maruziyetinin servikal kanser geliřiminde

önemli bir risk faktörü olduđu bildirilmiřtir (22). Daha önce yapılmıř olan bir çalıřmada, nikotinin zararlı etkilerine bađlı olarak menstrual siklus ve tubal fonksiyonlar üzerinde olumsuz etkilerin meydana geldiđi ifade edilmiřtir (23). Kadmiyum endüstride yaygın olarak kullanılan ve sigarada mevcut olan nefrotoksik bir maddedir. Alonso-Gonzales ve ark. (24), endüstri alanında çalıřan ve sigaranın bileřenlerinden olan kadmiyuma maruz kalan kadınlarda meme kanseri insidansının yüksek olduđunu bildirmiřtir.

Sigaranın uterus histolojik yapısında ve fonksiyonlarında da değişikliklere neden olduğu belirtilmiştir. Sigara maruziyetinin dış gebelik, gebe kalmada güçlük, yumurtanın ilerlemesi ve taşınması üzerine olumsuz etkilerinin olduğu bildirilmiştir (25). Bershtein ve ark. (26) araştırmalarında, tütün bileşiklerine maruz kalınma ile uterus ağırlığında ve östrus siklusunda değişiklik olmadığını bildirmişlerdir. Ancak sigara içenlerde östrojen hormonu ve uterus dokusundaki progesteron reseptörlerinde azalma meydana geldiğini ifade eden çalışmalarda bulunmaktadır (27). Magers ve ark. (28) fareler üzerinde yapmış oldukları çalışmalarında, sigara solunması ile gebeliğin 7. gününde genital organların olumsuz etkilendiğini bildirmişlerdir. Ayrıca, sigaranın corpus luteum ve oviduktal epitel yapısını etkilediğini göstermişlerdir. Poppe ve ark. (29), tütün bileşiklerine maruz kalınma ile servikovajinal epitelyum hücrelerde dökülmeler meydana geldiğini ifade etmişlerdir. Yapmış olduğumuz bu çalışmada ise, sigara dumanı soluyan sıçanlara ait uterus dokusunun ışık mikroskopik incelemesinde, endometriyum yüzey ve bez epitel hücrelerinin boylarında azalma meydana geldiği gözlemlendi. Ayrıca, hücre çekirdekleri belirgin ölçüde küçülmüş ve yassılaştırmış görünümü olarak tespit edildi. Bu bulgular, sigara dumanına maruz kalmanın uterus dokusunda histopatolojik değişikliklere neden olduğunu bildiren çalışmaların (28-29) sonuçları ile benzerlik göstermektedir.

Sonuç olarak, sigara dumanına maruz bırakılan sıçanların uteruslarında histopatolojik düzeyde hasar meydana geldiği tespit edilmiştir. Bu bağlamda, sigara kullanımının ya da dumanına maruz kalmanın dişilerde üreme işlevi açısından bir risk oluşturabileceği düşünülmüştür.

#### KAYNAKLAR

1. Ozan E, Kükner A, Canpolat L, et al. *Histological and biochemical effects of cigarette smoke on lungs. Acta Physiol Hung* 2001, 88: 301-315.
2. Rajpurkar A, Dhabuwala CB, Jiang Y, Li H. *Chronic cigarette smoking induces an oxidant/antioxidant imbalance in the testis. J Environ Pathol Toxicol Oncol* 2000, 19: 369-373.
3. Agarwall R. *Smoking, oxidative stress and inflammation: impact on resting energy expenditure in diabetic nephropathy. BMC Nephrol* 2005, 22: 6-13.
4. Rahman I, MacNee W. *Role of oxidants/antioxidants in smoking induced lung diseases. Free Radic Biol Med* 1996, 21: 669-681.
5. Sisman AR, Bulbul M, Coker C, Onvural B. *Cadmium exposure in tobacco workers: possible renal effects. J Trace Elem Med Biol* 2003, 17: 51-55.
6. Rahman MM, Laher I. *Structural and functional alteration of blood vessels by cigarette smoking: an overview of molecular mechanisms. Curr Vasc Pharmacol* 2007, 5: 276-292.
7. Li QY, Huang SG, Wan HY, et al. *Effect of smoking cessation on airway inflammation of rats with chronic bronchitis. Chin Med J (Engl)* 2007, 120: 1511-1516.
8. Ichinoe M, Mikami T, Hara A, Tsuruta T, Okayasu I. *Background submucosal cysts in early gastric cancer cases have unique clinicopathologic features suggestive of postgastritis and significant smoking association. Am J Clin Pathol* 2007, 128: 746-752.

9. Mortada WI, Sobh MA, El-Defrawy MM. The exposure to cadmium, lead and mercury from smoking and its impact on renal integrity. *Med Sci Monit* 2004, 10: 112-116.
10. Ozyurt H, Pekmez H, Parlaktaş BS, Kuş İ, Özyurt B ve Sarsılmaz M. "Oxidative stress in testicular tissues of rats exposed to cigarette smoke and protective effect of caffeic acid phenethyl ester (cape)," *Asian Journal of Andrology* 2006, 8: 189-193.
11. Brody AL. Functional brain imaging of tobacco use and dependence. *J Psychiatr Res* 2006, 40: 404-418.
12. Saetta M, Finkelstein R, Cosio MG. Morphological and cellular basis for airflow limitation in smokers. *Eur Respir J* 1994, 7: 1505-1515.
13. Wright JL, Jeng AY, Battistini B. Effect of ECE and NEP inhibition on cigarette smoke-induced cell proliferation in the rat lung. *Inhal Toxicol* 2001, 13: 497-511.
14. Pekmez H, Kuş İ, Çolakođlu N, Özyurt H, Zararsız ve Sarsılmaz M. Sıçan testisinde sigara maruziyeti ile oluşan histolojik deđişiklikler üzerine kafeik asit fenetil ester (CAPE)' in koruyucu etkisi. *Selçuk Üniversitesi Tıp Fakültesi Dergisi* 2004, 20: 1-5.
15. Czekaj P, Palasz A, Lebda-Wyborny T, et al. Morphological changes in lungs, placenta, liver and kidneys of pregnant rats exposed to cigarette smoke. *Int Arch Occup Environ Health* 2002, 75: 27-35.
16. Pessione F, Ramond MJ, Njapoum C, et al. Cigarette smoking and hepatic lesions in patients with chronic hepatitis C. *Hepatology* 2001, 34: 121-125.
17. Baggio B, Budakovic A, Dalla Vestra M, Saller A, Bruseghin M, Fioretto P. Effects of cigarette smoking on glomerular structure and function in type 2 diabetic patients. *J Am Soc Nephrol* 2002, 13: 2730-2736.
18. Yuen ST, Gogo AR, Luk IS, Cho CH, Ho JC, Loh TT. The effect of nicotine and its interaction with carbon tetrachloride in the rat liver. *Pharmacol Toxicol* 1995, 77: 225-230.
19. Lambert DS, Clark KE. The maternal and fetal physiologic effects of nicotine. *Semin Perinatol* 1996, 20: 115-126.
20. Zavos PM. Cigarette smoking: male and female infertility. *Fertil Contracept Sex* 1989, 17: 133-138.
21. Pattinson HA, Taylor PJ, Pattinson MH. The effect of cigarette smoking on ovarian function and early pregnancy outcome of in vitro fertilization treatment. *Fertil Steril* 1991, 55: 780-783.
22. Odongua N, Chae YM, Kim MR, Yun JE, Jee SH. Associations between smoking, screening, and death caused by cervical cancer in Korean women. *Yonsei Med J* 2007, 48: 192-200.
23. Nas T, Barun S, Oztürk GS, Vural IM, Ercan ZS, Sariođlu Y. Nicotine potentiates the electrical field stimulation-evoked contraction of non-pregnant rabbit myometriyum. *Tohoku J Exp Med* 2007, 211: 187-193.
24. Alonso-Gonzalez C, Gonzalez A, Mazarrasa O, et al. Melatonin prevents the estrogenic effects of sub-chronic administration of cadmium on mice mammary glands and uterus. *J Pineal Res* 2007, 42: 403-410.
25. Talbot P and Riveles K. Smoking and reproduction: The oviduct as a target of cigarette smoke. *Reprod Biol Endocrinol* 2005, 3: 52.
26. Bershtein LM, Tsyrlina EV, Gamaiunova VB, et al. Effect of tobacco smoke on the level of estrogens and DNA in the rat uterus. *Russ Fiziol Zh Im Sechenova* 1999, 85: 1440-1444.

27. *Berstein LM, Tsyrlina EV, Krjukova OG, Dzhumasultanova SV. Influence of tobacco smoke on DNA unwinding and uterotrophic effect of estrogens in rats. Cancer Lett 1998, 127: 95-98.*
28. *Magers T, Talbot P, DiCarlantonio G, et al. Cigarette smoke inhalation affects the reproductive system of female hamsters. Reprod Toxicol 1995, 9: 513-525.*
29. *Poppe WA, Ide PS, Drijkoningen MP, Lauweryns JM, Van Assche FA. Tobacco smoking impairs the local immunosurveillance in the uterine cervix. A n immunohistochemical study. Gynecol Obstet Invest 1995, 39: 34-38.*