



Nadir Görülen 48,XXYY sendromlu Olgu

Diclehan Oral¹, Selda Şimşek², Ayşegül Türkyılmaz³, İlyas Yücel⁴, Hilmi İsi⁵

1 Dicle Üniversitesi, Tıp Fakültesi, Tıbbi Biyoloji ve Genetik AD Diyarbakır, Türkiye, ORCID: 0000-0002-0074-0602

2 Dicle Üniversitesi, Tıp Fakültesi, Tıbbi Biyoloji ve Genetik AD Diyarbakır, Türkiye, ORCID: 0000-0002-1585-7379

3 Sıtkı Koçman Üniversitesi, Sağlık Bilimleri Fakültesi, Beslenme ve Diyetetik AD Muğla, Türkiye, ORCID: 0000-0002-0995-8704

4 Dicle Üniversitesi, Tıp Fakültesi, Tıbbi Biyoloji ve Genetik AD Diyarbakır, Türkiye, ORCID: 0000-0002-4446-0469

5 Dicle Üniversitesi, Tıp Fakültesi, Tıbbi Biyoloji ve Genetik AD Diyarbakır, Türkiye, ORCID: 0000-0003-3264-0873

Geliş: 04.01.2018, Revizyon: 12.03.2018 Kabul Tarihi: 23.03.2018

Öz

Klinefeltersendromu ilk tanımlanan kromozom bozukluğu olup temel olarak hipergonadotropikhipogonadizm ve önükoid vücut yapısı ile karakterizedir. Sıklığı 500-1000 canlı doğumda birdir. Klinefelter sendromunun genel özelliklerini uzun boy, önükoid vücut yapısı, jinekomasti, azalmış testis volümü, yetersiz yüz ve pubik kıllanma, kişilik ve davranış problemleri olarak sıralayabiliriz. 47, XXY karyotipi olguların % 80'inde, 47, XXY dışı sayısal kromozom bozuklukları ise tüm olguların %20'sinde gözlenmektedir. 48, XXYY sendromu nadir görülen bir seks kromozom bozukluğudur.

Bazı bulguları ile Klinefelter sendromuna (47,XXY) benzemekle birlikte, nöropsikiyatrik belirtiler ve bir takım fenotipik bulgular farklılık göstermektedir.

Bu çalışmada klinik değerlendirme ve sitogenetik analizle 48,XXYY sendromu tanısı konan bir olgu sunulmuştur. Bu olgu sunumunda hipergonadotropikhipogonadizm ve uzun boy nedeniyle kliniğimize başvuran ve konvansiyonel sitogenetik analiz sonucunda karyotipi 48, XXYY olarak saptanan Klinefelter sendromlu bir hastanın klinik ve laboratuvar bulguları literatür bilgileri ile sunulmuştur.

Anahtar kelimeler: Klinefelter sendromu; kromozom anormalliği; hipergonadotropikhipogonadizm

DOI: 10.5798/dicletip.410859

Yazışma Adresi / Correspondence: Diclehan Oral, Dicle Üniversitesi, Tıp Fakültesi, Tıbbi Biyoloji ve Genetik AD Diyarbakır, Türkiye
e-mail: diclehan.oral@dicle.edu.tr

A Rare 48,XXYY Syndrome

Abstract

Klinefelter syndrome, the first described chromosomal abnormality, is characterized with hypergonadotrophic hypogonadism and eunuchoid body habitus. Its prevalence is one in 500-1000 live births. The general abnormalities of Klinefelter syndrome are tall stature, eunuchoid body habitus, gynecomastia, decreased testis volume, sparse facial and pubic hair, personality and behavioural problems. 47, XXY karyotype is detected in 80% of the patients, 20% of the patients have another numerical chromosomal abnormality among all patients.

48,XXYY syndrome is a rare sex chromosome abnormality. Although some physical features are similar to Klinefelter syndrome (47,XXY), 48,XXYY is typically associated with different neuropsychiatric symptoms and phenotypic findings.

In this report, a patient who was diagnosed with 48,XXYY syndrome with clinical evaluation and cytogenetic analysis is presented.

In this case report we present clinical and laboratory findings of a Klinefelter syndrome patient, who came to our clinic because of hypergonadotrophic hypogonadism and tall stature, and was found to have 48, XXYY karyotype on conventional cytogenetic analysis.

Keywords: Klinefelter syndrome; chromosomal abnormality; hypergonadotrophic hypogonadism

GİRİŞ

Klinefelter sendromu normal erkek karyotipine göre fazladan en az bir X kromozomunun bulunduğu bir sayısal kromozom hastalığıdır. Klasik formu 47, XXY karyotipi en sık görülen karyotip yapısı olmakla birlikte 48, XXXY; 48, XXYY; 49, XXXYY ve mozaik gibi kuruluşlar da görülebilir. Klinefelter sendromunda bu gibi 47, XXY dışı sayısal kromozom bozukluklarının tüm olgular içindeki oranının %20 olduğu bildirilmektedir¹. XXY anöploidisi en yaygın seks kromozomu bozukluğu olup prevalansı her 500-1.000 canlı erkek doğumda birdir. 48,XXYY anöploidisinin prevalansı ise 50000 canlı doğumda bir olarak bildirilmiştir². İlk olarak 1960 yılında Muldal ve Ockey bu sendromu Klinefelter sendromunun bir varyantı olarak düşünmüşlerdir³. Ancak son zamanlarda 48,XXYY anöploidisi ayrı bir klinik ve genetik sendrom olarak tanımlanmaktadır⁴. 48,XXYY erkekler Klinefelter sendromunun birçok fenotipik özelliğini taşırlar, ancak mental retardasyon ve psikiyatrik hastalıkların daha

sık ve ciddi olması ile Klinefelter sendromundan ayrılırlar².

OLGU

49 yaşında, diabetes mellitus (DM) hastası bekar erkek olgu tetkiklerinde hipergonadotropik hipo-gonadizm saptanması ve boyunun çok uzun olması nedeniyle genetik konsültasyon istemi ile laboratuvarımıza gönderildi. Hastadan bilgi alınarak aile pedigrisi çıkarıldı. Pedigri analizine göre 4 erkek ve 2 kız kardeşe sahip olduğu görüldü. Bu kardeşlerinin hepsinin evli ve çocuk sahibi oldukları bilgisine varıldı. Eğitim konusunda; İlkokula başladığı fakat başarısızlığından dolayı devam edemediği ifade edildi. Fiziksel incelemesinde boy uzunluğu 185 cm, kilosu 140 kg dı. Aşırı şişmanlık mevcuttu. Sekonder seks karakterlerinin değerlendirmesinde pubik kıllanmanın olmadığı, belirgin jinekomastisi olduğu saptandı. Son bir yılda sağ ve sol ayağında yaraların olduğu bilgisine varıldı.

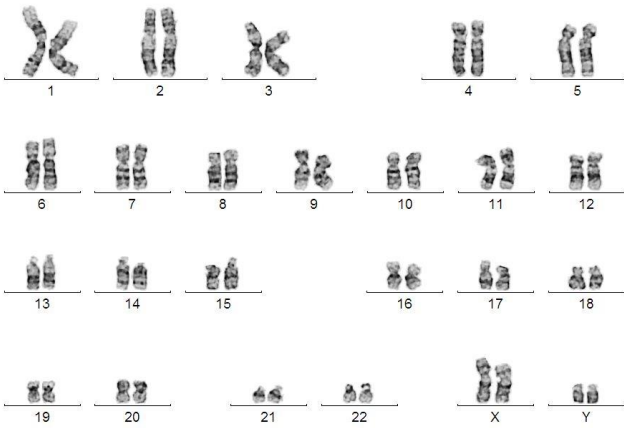
Olgumuzun laboratuvar incelemesinde LH: 21.65 mIU/ml (N: 1.7-8,6), FSH: 13.66 mIU/ml (N: 1.5-12.4) ve Testosteron: 0.58 ng/ml (2.18-9.05) idi.

Skrotal renkli dopplerde iki testis skrotum içinde izlendi.Sol testis boyutu 15x8x21mm ölçüldü ,Sol testis orta kesimde 2x1.5mm boyutunda düzgün sınırlı hipoeoik lezyon izlendi.Sağ testis boyutu 16x9x20 mm ölçüldü. Olguda fiziksel inceleme ve laboratuvar bulguları ile Klinefelter sendromu düşünülerek yapılan konvansiyonel kromozom analizi sonucunda hastanın 48, XXYY kromozom kuruluşuna sahip olduğu belirlendi.Hastaya ait metafaz ve karyotip (Resim1 ve Resim 2)

okul çağı döneminde konuşma geriliği, belirgin zihinsel retardasyon olmamakla birlikte öğrenme güçlüğü ve davranışsal/sosyal problemler olabilir.



Resim 2: Olguya ait metafaz



Resim 1: Olguya ait48,XXYYkuruluşlu karyotip

TARTIŞMA

1959'da Jacobs ve Strong hastalarda 47, XXY kromozom yapısını tespit etmiş ve bu sendromun kromozomal hastalık olduğunu bildirmişlerdir⁵. Fenotipik bulgularideğişken olduğundan azalmış testis volümü dışındaki özellikleri olan uzun boy, önükoid vücut yapısı, jinekomasti, yetersiz yüz ve pubik kıllanma, kişilik ve davranış problemleritanı konduktan sonra dikkat çekmektedir. Oyun çağı döneminde gelişme özellikle dilde gerilik ve

Testisler puberteye kadar normal büyüklükte ve histolojik olarak normaldir, fakat pubertede büyüme gerçekleşmez. Bu tür hastaların başvuru nedenlerinden biri gecikmiş ve inkomplet pubertedir. İnfantil dönemde hipospadiyas, küçük fallus veya kriptorşidizm bulgusu ile başvurabilirler.

Klinefelter sendromlu hastalar germ hücre gelişimindeki bozukluk nedeniyle hemen daima subfertildir ve çoğu kez infertilite nedeniyle başvurmaktadır. Klinefelter sendromlu hastalarda mozaikizm, tedavinin planlanmasında önemli bir kriterdir. Klinefelter sendromunda non-mozaik grup (47, XXY) hastaların %80'ini oluştururken, mozaik grup (46, XY / 47, XXY) hastaların %20'sini oluşturmaktadır⁶. Non-mozaik grupta hastaların tümü azospermik olarak saptanırken, testiküler sperm ekstraksiyonu (TESE) ile ortalama %50 oranında sperm elde edilebilmektedir. Mozaik grupta ise ejakulatta sperm %50 oranında bulunabilmekte ve ejakulattan elde edilen spermle uygulanan Intrazitoplazmik Sperm İnjesiyonu (ICSI)

yöntemi ile %50 oranında gebelik elde edilebilmektedir⁷. Bu hastaların spermleri ile yapılacak ICSI yöntemi ile birlikte doğacak çocuğun genetik statüsünü belirlemek ve genetik bozukluğu olan embriyoyu implantasyonda kullanmamak üzere Preimplantasyon Genetik Tanı (PGD) uygulanmalıdır⁸. Ejakülatta sperm bulunmayan mozaik Klinefelter sendromlu hastalara ise %55 sperm bulma başarısı ile TESE ve sonrasında ICSI yapılmaktadır⁹.

Sunulan olguda jinekomasti ve okul başarısında gerilik olması Klinefelter sendromu ile uyumlu bulgulardır. Klinefelter sendromlu bireylerde otoimmün hastalıkların da (Sistemik Lupus Eritematozus, Romatoid Artrit, Sjögren sendromu gibi) insidansının arttığı bildirilmiştir^{10,11}. Meme kanseri insidansının normal erkeklere kıyasla arttığı ve normal kadınların riskine yaklaştığı belirtilmiştir. Yapılan çalışmalarda meme kanseri riski artışının nedeni olarak östrojen hormonu düzeyinin yükselmesi veya X kromozom sayısının artmasıyla olabileceği öne sürülmüştür¹². Bu nedenle çok ender de olsa bazı olgulara “erkek meme kanseri” nedeniyle değerlendirilirken tanı konmaktadır.

Bu olgunun sunulmasındaki amaç; hastamızda Klinefelter sendromunun erken dönem bulgularından düşük okul başarısı ve puberte döneminde gelişmemiş sekonder seks karakterleri, jinekomasti ve hipergonatotropik hipogonadizm gibi sendromun tipik özelliklerine rağmen 49 yaşına kadar tanı konamamış olması ve arteriyel tıkanıklık saptanmasıdır.

Çıkar Çatışması Beyanı: Yazarlar çıkar çatışması olmadığını bildirmişlerdir.

Finansal Destek: Bu çalışma her hangi bir fon tarafından desteklenmemiştir.

Declaration of Conflicting Interests: The authors declare that they have no conflict of interest.

Financial Disclosure: No financial support was received.

KAYNAKLAR

1. De Grouchy J, Turleau C: Clinical Atlas of Human Chromosomes 2nd Edition: 394-397,1984.
2. Sorensen K, Nielsen J, Jacobsen P, et al. The 48,XXYY syndrome. Ment Defic Res 1978; 22:197-205.
3. Muldal S, Ockey CH. The 'double male': a new chromosome constitution in Klinefelter's syndrome. Lancet 1960; 2:492-3.
4. Demirhan O. Clinical findings and phenotype in a toddler with 48,XXYY syndrome (letter). Am J Med Genet A 2003; 119:393-4.
5. Jacobs PA, Strong JA: A case of human intersexuality having a possible XXY sex-determining mechanism. Nature.183(4657):302-3,1959.
6. Zamora L, Espinet B, Salido M, et al.: Report of 46, XX / 46, XY / 47, XXY / 48, XXYY mosaicism in an adult phenotypic male. Am J Med Genet. 111:215-7,2002.
7. Jockenhövel F: Male hypogonadism.UNI-MED Verlag, Bremen, Germany. 54,2004.
8. Dohle GR, Jungwirth A, Colpi G, et al.: Guidelines on Male Infertility EAU Update March, 2007.
9. Seo JT, Park YS, Lee JS: Successful testicular sperm extraction in Korean Klinefelter Syndrome. Urology 64:1208-1211,2004.
10. Park JS, Kim CS, Nam JY, Kim DM, et al.: Graves' disease associated with Klinefelter's syndrome. Yonsei Med J. 45:341-4,2004.
11. Talal N: Systemic lupus erythematosus, autoimmunity, sex and inheritance. (Editorial) New Eng. J. Med. 301:838-9,1979.
12. Swerdlow AJ, Schoemaker MJ, Higgins CD, et al.: Cancer incidence and mortality in men with Klinefelter syndrome: A cohort study. J Natl Cancer Inst. 97:1204-10,2005.